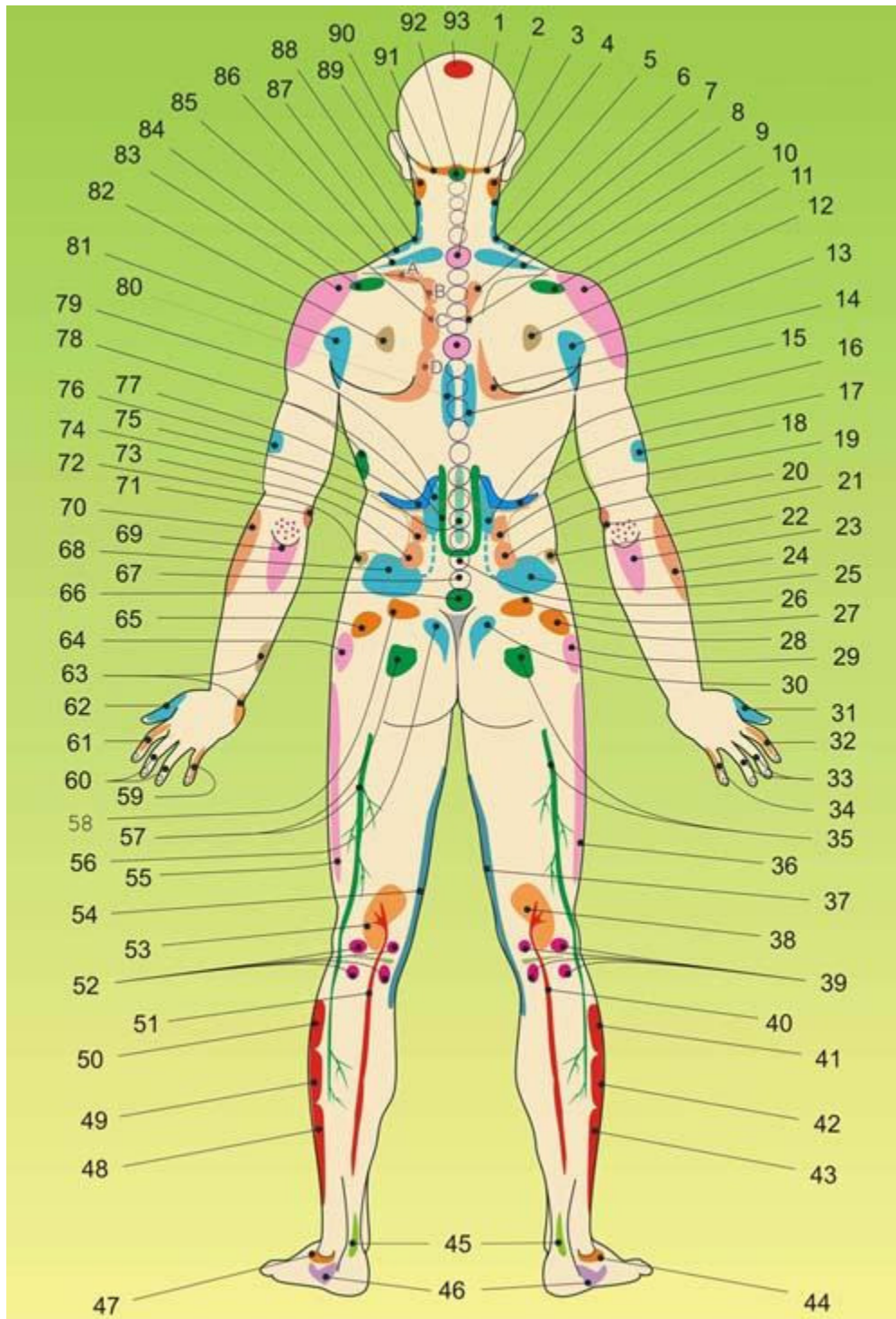


Strefy projekcyjne narządów wewnętrznych oraz niektórych zaburzeń na ciele - tył



Strefy projekcyjne narządów wewnętrznych oraz niektórych zaburzeń na ciele - tył

1- Zaburzenia układu kostnego, 2- Głowa trzustki, 3. Niewydolność kręgowo-podstawna, 4- Górny biegun prawej nerki, 5- Dolny biegun prawej nerki, 6- Moczowód nerki prawej, 7- Dno pęcherzyka żółciowego, 8- Prawa część okrężnicy poprzecznej, 9- Przewód pęcherzyka żółciowego, 10- Strefa prawej piersi, 11- Powierzchnia wątroby, zwyrodnienie stawu barkowego, 12- Nierównowaga energii w płucach, 13- Prawa nerka z pęcherzem moczowym, 14- Prawy płat wątroby, 15, 16 – Prawa nerka, 17- Prawe nadnercze, 18- Zaburzenia krążenia narządów miednicy po prawej stronie, 19 - Okrężnica wstępująca, 20- Jelito cienkie (prawa), 21- Zapalenie stawu łokciowego, 22- Miąższ prawej nerki, 23- Głowa i trzon trzustki, 24- Okrężnica wstępująca, 25- Pęcherz moczowy (prawa połowa), 26- Jelito cienkie, 27- Jelito cienkie (prawa strona), 28- Prawy jajnik (K), prawe jądro (M), 29- Więzadło prawego stawu biodrowego, 30- Genitalia (prawa część). 31- Płuco prawe, 32- Okrężnica wstępująca, 33- Układ nerwowy, 34- Jelito cienkie, 35- Podrażnienie nerwu kulszowego, 36- Zwyrodnienie prawego stawu biodrowego, 37- Zwyrodnienie prawego stawu kolanowego, 38- Prawa nerka, 39- Aparat więzadłowy prawego stawu kolanowego, 40- Prawy moczowód, 41- Dno pęcherzyka żółciowego, 42- Pęcherzyk żółciowy, 43- Przewód żółciowy pęcherzyka, 44 - Więzadła prawego stawu skokowego, 45 - Zapalenie pochewki ścięgna, 46- Jelito grube, 47- Więzadła lewego stawu skokowego, 48- Przewód żółciowy pęcherzyka, 49- Pęcherzyk żółciowy, 50- Dno pęcherzyka żółciowego, 51- Przewód moczowy lewej nerki, 52- Aparat więzadłowy lewego stawu kolanowego, 53- Lewa nerka, 54 - Zwyrodnienie lewego stawu kolanowego, 55- Zwyrodnienie lewego stawu biodrowego, 56- Genitalia (lewa część), 57- Podrażnienie nerwu kulszowego, 58- Jelito cienkie (lewa strona), 59- Serce, jelito cienkie, 60- Układ nerwowy, 61- Okrężnica zstępująca, 62.- Płuco lewe, 63 - Zaburzenia serca, 64 - Więzadło lewego stawu biodrowego, 65- Jajnik lewy (K), jądro lewe (M), 66- Zaburzenia narządów rozrodczych, 67- Jelito cienkie, 68- Pęcherz moczowy (lewa połowa), 69-Trzon i ogon trzustki, 70- Okrężnica zstępująca, 71- Zaburzenia serca, 72- Miąższ lewej nerki, 73- Jelito cienkie (lewa strona), 74- Jelito grube (lewa strona), 75- Żołądek, 76- Zaburzenia krążenia narządów miednicy z lewej strony, 77- Lewe nadnercze, 78- Trzustka, 79,80- Lewa nerka, 81- Lewa nerka z pęcherzem moczowym, 82- Ośrodek energetyczny serca, 83- Powierzchnia śledziony, zapalenie stawu barkowego, 84 - Pierś, 85 - A - niewydolność serca, B- zaburzenia zastawek serca, C- niedokrwienie, stenokardia, D- zaburzenie rytmu serca, 86- Lewa część okrężnicy, 87- Przewód moczowy lewy, 88- Dolny biegun lewej nerki, 89- Górny biegun lewej nerki, 90- Niewydolność kręgowo-podstawna, 91- Trzon i ogon trzustki, 92- Nadwichnięcia u podstawy czaszki, 93- Nierównowaga nerek i układu limfatycznego.