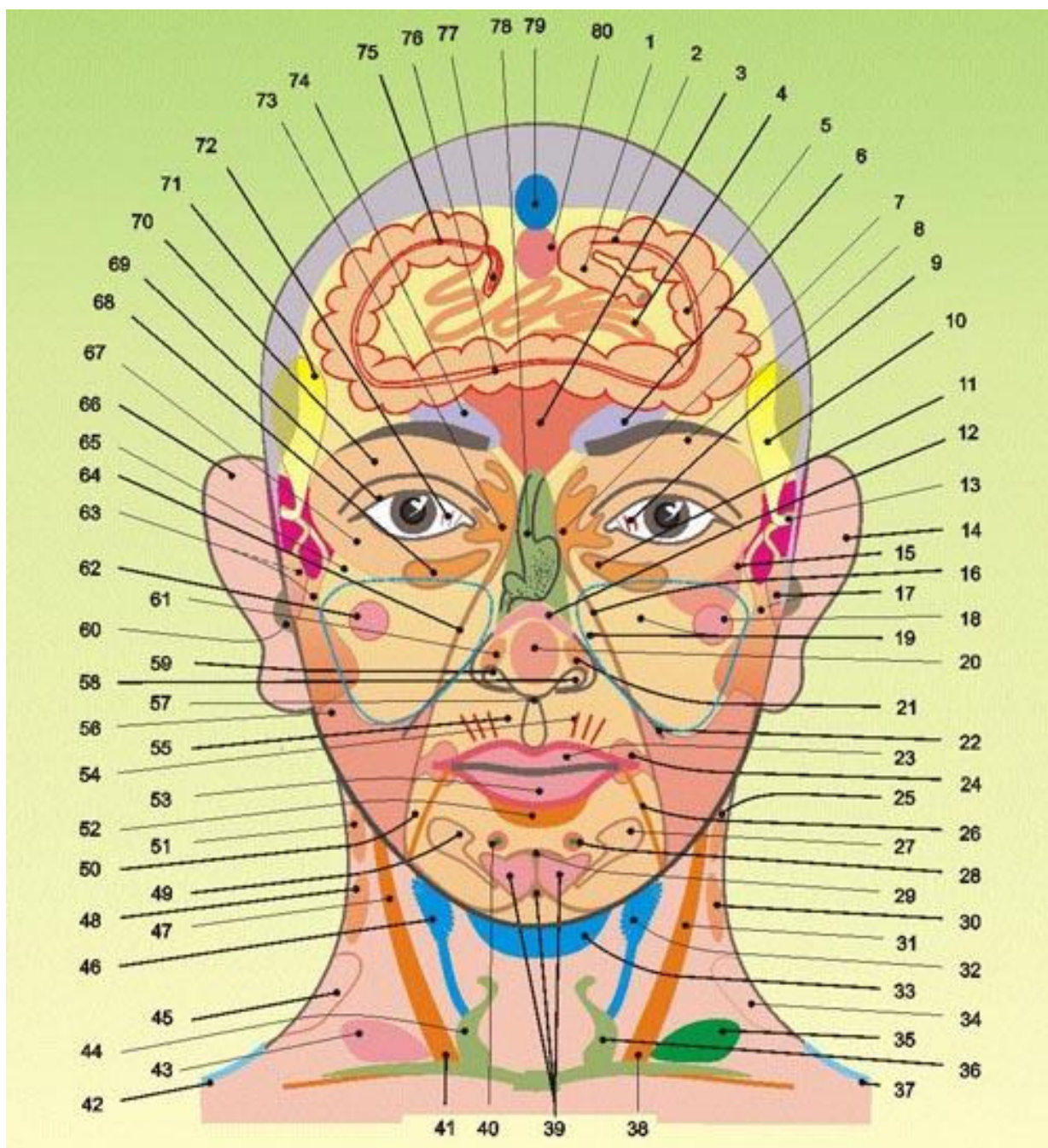


Strefy projekcyjne narządów wewnętrznych na głowie i szyi



Strefy projekcyjne narządów wewnętrznych na głowie i szyi

1- Jelito proste , 2- Esica , 3 - Wątroba, 4 - Jelito cienkie, 5 - Część zstępująca okrężnicy, 6 - Lewe nadnercze, 7 - Obszar miedniczki lewej nerki, 8 - Górny biegun nerki lewej, 9 - Lewy płąt wątroby, 10 - Pęcherzyk żółciowy, 11- Lewa strona okrężnicy poprzecznej, 12 - Trzustka, 13 - Drogi żółciowe z wątroby i pęcherzyka żółciowego, 14 - Lewa nerka, 15 - choroby serca, 16 - Moczowód lewej nerki, 17 - Lewy płąt wątroby, 18 - Lewa pierś, 19 - Lewe płuco, 20 - Zaburzenia serca, 21- Oskrzele lewego płuca, 22 - Przepona, łuk żebrowy, 23 - Mała krzywizna żołądka, 24 - Część górna dwunastnicy, 25 - Nadnercze lewe. 26 - Fałd lewej pachwiny, wiązka pachwinowa (Левая паховая складка, пупартовая связка). 27 - Lewy jajnik u kobiet, lewe jądro u mężczyzn, 28- Lewa pierś, 29 - Spojenie łonowe, 30. Lewa nerka, 31- Żołądek – krzywizna większa, 32 - Lewy przydatek z jajnikiem, lewy płąt gruczołu krokowego z jądrem, 33 - Pęcherz moczowy, 34 - Miedniczka lewej nerki, 35 – Trzustka, 36 - Lewy płąt tarczycy, 37 - Lewy moczowód, 38 i 41 - Część odźwiernikowa żołądka. 39 - Macica, płaty gruczołu krokowego, krocze, 40 - Prawa pierś, 42- Prawy moczowód, 43 - Pęcherzy żółciowy, 44 - Prawy płąt tarczycy, 45 - Miedniczka prawej nerki, 46 - Ginekologia, prawy przydatek z jajnikiem, prawy płąt gruczołu krokowego z jądrem, 47 - Żołądek – mała krzywizna, 46 - Prawa nerka, 49 - Prawy jajnik u kobiet, prawe jądro u mężczyzn, 50 - Układ limfatyczny okolicy biodrowej, 51 - Nadnercze prawe, 52 - Jelito cienkie, 53 - Żołądek – krzywizna większa, 54 - Układ hormonalny, 55 - Oznaki sklerodermii, 56 - Jelito cienkie, 57 - Wyrostek mieczykowaty, 58 - Żołądek – krzywizna mniejsza, 59 - Żołądek - krzywizna większa, 60 - Moczowód prawej nerki, pęcherz moczowy, 61 - Oskrzele prawe, 62 - Prawa pierś, 63 - Prawy płąt wątroby, 64 - Moczowód prawej nerki, 65 - Prawe płuco, 66 - Prawa nerka, 67- Kamienie, piasek, zjawiska zastoinowe w strukturach nerek, 68 - Okrężnica poprzeczna prawa, 69 - Zakażenia nerek, 70 - Prawa nerka, 71- Pęcherzyk żółciowy z ujściem, 72 - Prawy płąt wątroby, 73 - Miedniczka prawej nerki, 74 - Prawe nadnercze, 75 - Okrężnica wstępująca (zastawka krętniczo - kątnicza), 76 - Okrężnica poprzeczna, 77- Wyrostek robaczkowy, 76 - Żołądek, 79 - Pęcherz moczowy, 80 - Genitalia.